

## Utilisation d'un calque dans le cadre des autotransplantations dentaires : à propos d'un cas

### *Use of a replica for autotransplantation of teeth: report of a case*

SEBASTIEN LERICI, RAPHAEL DEVILLARD, JEAN-CHRISTOPHE FRICAIN

#### RÉSUMÉ

Les autotransplantations sont utilisées de préférence chez l'adolescent. Elles présentent un taux d'échec majoré dans les cas de dents matures chez l'adulte. L'absence de contraintes mécaniques et de traumatismes desmodontaux précoces est un facteur favorable à l'obtention d'une cicatrisation parodontale et endodontique pourrait être une solution appropriée pour améliorer la cicatrisation endo-parodontale. L'intérêt potentiel du calque pour évaluer la morphologie de la dent à remplacer et choisir le transplant le plus adapté semble évident. L'utilisation du calque est illustré au travers d'un cas de réinnervation d'une dent de sagesse mature transplantée chez un adulte. (**Med Buccale Chir Buccale 2009 ; 15: 177-181**).

**mots clés :** autotransplantation, réinnervation, dent mature, calque

médecine  
buccale  
chirurgie  
buccale

vol. 15, n° 4  
2009  
page 177

#### SUMMARY

*Autotransplantations are mainly used in teenagers. They present a higher failure rate with mature teeth, as in adults. Lack of mechanical pressure and desmodontal traumatism is a positive factor to obtain periodontal and endodontic healing. The use of a replica to evaluate morphology of the tooth to replace, and to use the most adapted transplant among those available may improve endodontic and periodontal healing. The use of this replica is illustrated with a case of revascularisation and reinnervation of a mature transplanted third molar in an adult. (**Med Buccale Chir Buccale 2009 ; 15: 177-181**).*

**key words :** autotransplantation, reinnervation, mature third molar, replica

Pôle d'odontologie et santé buccale; CHU Bordeaux

**Demande de tirés à part :**

Sébastien Lericic UFR d'Odontologie 16-20 Cours de la Marne 33000 Bordeaux seblerici@gmail.com

*Accepté pour publication le 27 juillet 2009*

Article disponible sur le site <http://www.mbcjournal.org> ou <http://dx.doi.org/10.1051/mbcb/2009029>

Si le taux de succès des autotransplantations dentaires avoisine celui des implants pour les dents immatures [1-3], les autotransplantations dentaires sont controversées chez l'adulte en raison d'un faible taux de cicatrisation endodontique. (15 % selon Andreasen [1]).

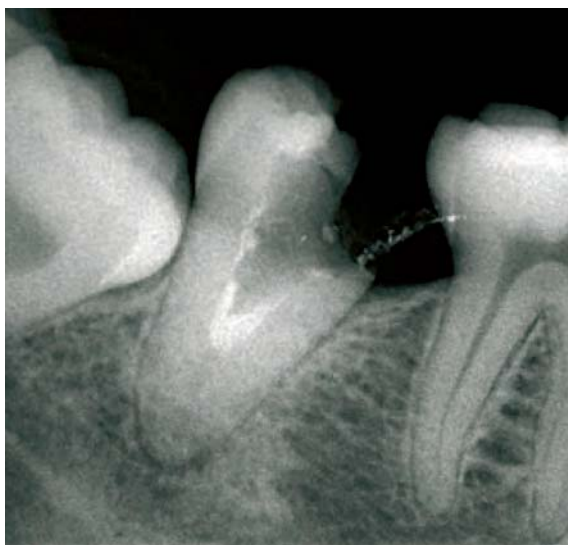Or, on sait que l'adaptation morphologique du transplant au lit receveur est un facteur de succès de cicatrisation [4-5].

L'objectif de ce travail est d'illustrer l'intérêt d'un calque pour évaluer l'adéquation entre les transplants disponibles et le lit receveur afin d'augmenter le taux de succès et limiter le traitement endodontique des transplants apexifiés.

## OBSERVATION CLINIQUE

Une jeune femme de 26 ans s'est présentée dans le service d'Odontologie, pour réhabilitation d'une deuxième molaire mandibulaire droite (47) délabrée. L'examen médical n'a pas mis en évidence d'antécédents médico-chirurgicaux notables.

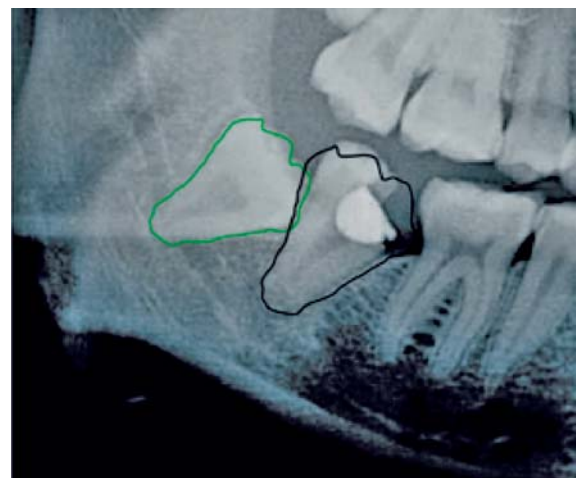
Après examens cliniques et radiologiques, l'indication d'avulsion de la 47 a été posée (Fig. 1). Malgré l'âge de la patiente et l'avancée de l'édification radiculaire, la possibilité d'une autotransplantation d'une dent de sagesse en lieu et



**Figure 1 :** Radiographie rétroalvéolaire montrant la dent 47 non conservable.  
*Retroalveolar radiography showing the second right mandibular molar non conservable.*

place de la 47 a été discutée comme alternative thérapeutique à l'implant.

Un calque a été réalisé à partir d'une radiographie long-cône numérisée : grâce à un logiciel informatique, le contour de la 48 a été enregistré comme figure géométrique, et déplacé au niveau de la 47. Une superposition morphologique de la racine de la 48 avec celle de la 47 a été observée. Il a donc été décidé de proposer à la patiente une autotransplantation de 48 (Fig. 2).



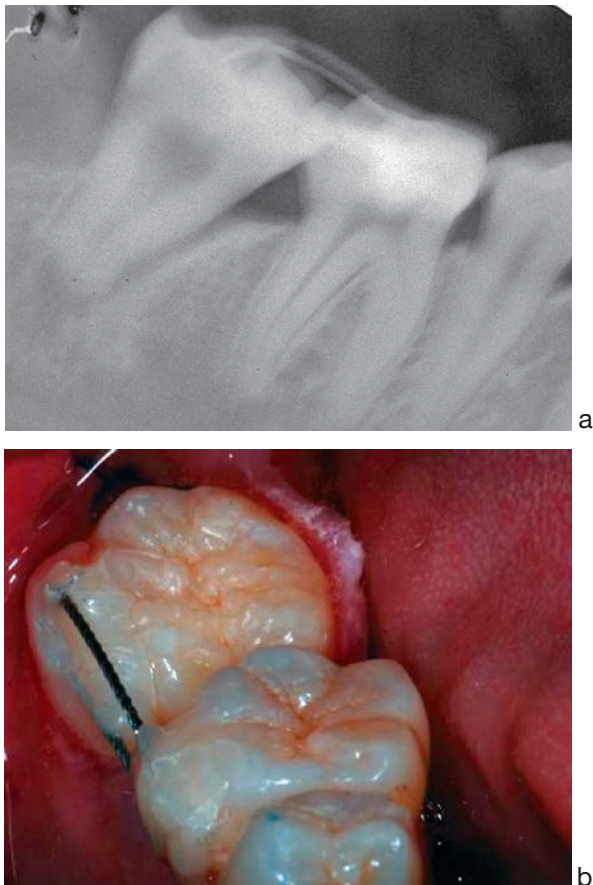
**Figure 2 :** Radiographie panoramique objectivant le calque informatique permettant de visualiser la parfaite superposition du transplant avec le site receveur.  
*Panoramic radiography and the informatic replica showing adaptation of the transplant with receiving site.*

Le consentement de la patiente a été obtenu après avoir exposé les bénéfices et les risques de l'autotransplantation par rapport aux autres solutions thérapeutiques envisageables (implant, prothèse amovible).

L'intervention a été réalisée selon trois temps opératoires : avulsion de la 47, avulsion de la 48 incluse, et stabilisation du transplant dans l'alvéole d'extraction de la 47.

L'anesthésie a été obtenue par un bloc loco-régional au foramen mandibulaire (Primacaïne® adrénalinée à 1/200 000<sup>e</sup>), avec un rappel para-apical. Un lambeau d'épaisseur totale en baïonnette intégrant le site d'extraction de la 48 a permis l'extraction de la 47 sans traumatisme osseux. L'alvéole a été curetée afin d'éliminer le tissu de granulation. La 48 a été avulsée sans traumatisme desmodontal, et mise en place dans l'alvéole de la 47. Le transplant s'est adapté dans l'alvéole

sans retouche de celle-ci, avec une stabilité primaire optimale (Fig. 3a). Une contention souple a été mise en place sur les faces vestibulaires de la 46 et de la 48 (fil tressé 8/10<sup>e</sup> et composite fluide) (Fig. 3b). Le réglage de l'occlusion statique et dynamique a permis de limiter les contraintes verticales et transversales sur le transplant.



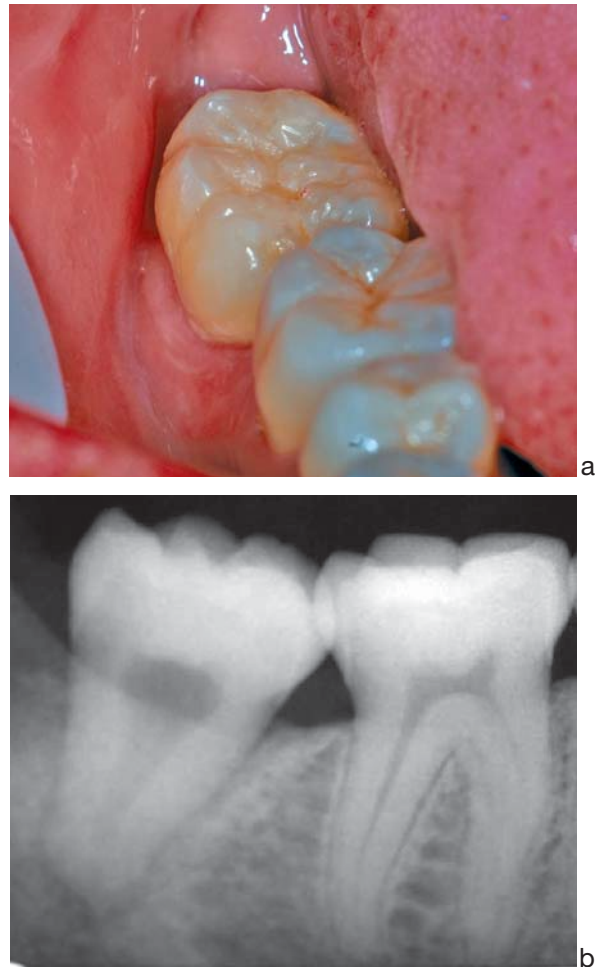
**Figure 3 :** radiographie (a) et vue (b) post-opératoires immédiates avec contention souple montrant l'adaptation de 48 dans l'alvéole de 47.  
*Post-operative radiography (a) and photography (b) with soft contention showing the adaptation of 48 in the socket of 47.*

Lors de la visite de contrôle au 7<sup>e</sup> jour, la contention a été déposée. Aucune symptomatologie clinique ou radiologique n'a été observée à ce stade. Des contrôles ont été effectués aux 14<sup>e</sup>, 28<sup>e</sup>, 45<sup>e</sup> et 60<sup>e</sup> jours. Les tests de sensibilité pulpaire étaient négatifs, et on observait une absence de douleur aux tests de percussion.

La 48 s'est spontanément ré-égressée jusqu'à retrouver une occlusion stable et fonctionnelle au 14<sup>e</sup> jour post-opératoire.

Devant l'absence de signe infectieux ou inflammatoire, Il a été décidé de ne pas traiter la dent endodontiquement.

Au 3<sup>e</sup> mois, les tests de sensibilité pulpaire réalisés (tests au froid) révèlent une vitalité positive sur la 48, et identique à celle observée sur la 46. Une surveillance clinique et radiologique a ensuite été instaurée tous les 4 mois.



**Figure 4 :** Vue clinique (a) et radiographique (b) à 3 mois post-opératoires montrant la cicatrisation. La radiographie rétroalvéolaire confirme la parfaite adaptation de la dent transplantée avec l'alvéole et la présence d'un espace desmodontal.  
*Clinical (a) and radiological (b) healing three month after transplantation. The retroalveolar radiography shows the adaptation of 48 in the socket of 47, and the presence of periodontal space.*

## DISCUSSION

La mauvaise adaptation du greffon au site receveur, et donc l'apparition de traumatisme du ligament alvéolo-dentaire ou à l'inverse l'absence de stimulation de celui-ci constituent un facteur d'échec de l'autotransplantation [6].

Dans le cas présenté, l'utilisation du calque a permis d'éviter toute retouche de l'alvéole, et toute compression du ligament. Cela a également diminué fortement le temps extra-alvéolaire pendant l'intervention.

L'absence de mobilité excessive du greffon obtenue grâce au calque a permis de déposer rapidement la contention souple. Or, on sait que la sollicitation ligamentaire par des forces occlusales modérées est un facteur de cicatrisation desmodontale [7-9].

L'association américaine d'endodontie recommande de réaliser un traitement canalaire (utilisation d'hydroxyde de calcium) entre le 7<sup>e</sup> et le 14<sup>e</sup> jour après transplantation pour les dents apexifiées, en raison du faible taux de revascularisation pulpaire [10]. Or, il apparaît que lorsque le greffon est parfaitement adapté au site receveur, ce taux de succès augmente [1,4]. L'utilisation d'un calque informatique pourrait permettre de mieux choisir les dents à transplanter afin d'améliorer l'adaptation du site receveur et de surseoir au traitement endodontique. L'observance du suivi post-opératoire est alors primordial puisque cette temporisation n'est possible qu'en absence de signes cliniques.

La réinnervation pulpaire a été évaluée par des tests de sensibilité au froid, et non grâce à des tests de sensibilité électriques [11,12]. L'étude de la littérature révèle un faible taux de faux positifs par rapport aux tests électriques, ce qui en fait une méthode d'évaluation fiable.

Les autotransplantations dentaires sont plus facilement utilisées chez l'enfant et l'adolescent. L'utilisation du calque permettrait d'étendre leur indication aux dents de sagesse apexifiées, en offrant un choix plus rigoureux du greffon et surtout en limitant les incohérences entre greffon et lit receveur. Même si le pronostic à long terme reste difficile, elles sont une alternative intéressante aux implants, car elles permettent de maintenir un volume osseux satisfaisant [13-15].

Une des limites de l'utilisation du calque est l'utilisation d'une image en deux dimensions, ne permettant pas de prendre en compte les volumes. On peut cependant penser que, sur un même individu, lorsque la largeur mésio-distale de deux dents du même groupe (prémolaire ou molaire) est semblable, leur largeur vestibulo-linguale n'est pas si éloignée, la variation dimensionnelle étant relativement homothétique dans les trois sens de l'espace [16]. La technique "computer-aided rapid prototyping" permet à partir d'un examen tomodensitométrique de concevoir une réplique du greffon en résine afin de préparer le site receveur de façon à limiter toute contrainte sur le greffon [17]. L'utilisation d'un calque est moins précise d'un point de vue tridimensionnel, mais préserve d'une irradiation supplémentaire et constitue une alternative rapide et facile à mettre œuvre.

## CONCLUSION

L'utilisation d'un calque informatique pourrait diminuer le taux d'échec des autotransplantations de dents matures chez l'adulte, en sélectionnant plus rigoureusement le greffon, et en limitant le risque de traumatisme desmodontal.

## RÉFÉRENCES

- 1 - Andreasen JO. Atlas de réimplantation et de transplantation dentaire. Masson, Paris, 1994.
- 2 - Euisong K, Jae-Yong J, In-Ho C, Kee-Yeon K, Seung-Jong L. Evaluation of the prognosis and causes of failure in 182 cases of autogenous tooth transplantation. Oral Surg Oral Med Oral Pathol Oral Radiol Endod 2005 ; 100 : 112-9.
- 3 - Kallu R, Vinckier F, Politis C, Tooth transplantation: a descriptive retrospective study. Int J Oral Maxillofac Surg 2005 ; 34 : 745-55.

- 4** - Andreasen JO, Paulsen HU, Yu Z, Schwartz O. A long term study of 370 autotransplanted premolars. Part III. Periodontal healing subsequent to transplantation. *Eur J Orthod* 1990 ; 12 : 25-37.
- 5** - Akkocaoglu M, Kasaboglu O. Success rate of auto-transplanted teeth without stabilisation by splints: a long term clinical and radiological follow-up. *Br J Oral Maxillofac Surg* 2005 ; 43 : 31-5.
- 6** - Kaneko S, Ohashi K, Soma K, Occlusal hypofunction causes changes of proteoglycan content in the rat periodontal ligament. *J Periodontol* 2001 ; 36 : 9-17.
- 7** - Bauss O, Schilke R, Fenske C, Werner E, Kiliaridis S. Autotransplantation of immature third molar: influence of different splinting methods and fixation periods. *Dent Traumatol* 2002 ; 18 : 322-8.
- 8** - Surh ES. The effect of occlusal hypofunction and its recovery on the periodontal tissue of the rat molar: ED1 immunohistochemical study. *Orthod Waves* 2002 ; 61:165-72.
- 9** - Watarai H, Warita H, Soma K, Effect of nitric oxide on the recovery of the hypofunction periodontal ligament. *J Dent Res* 2004 ; 83 : 338-42.
- 10** - Teixeira CS, Pasternak B Jr, Vansan LP, Sousa-Neto MD. Autogenous transplantation of teeth with complete root formation: two cases reports. *Int Endod J* 2006 ; 39 : 977-85.
- 11** - Waikakul A, Kasetsuwan J, Punwutikorn J. Response of autotransplanted teeth to electric pulp testing. *Oral Surg Oral Med Oral Pathol Oral Radiol Endod* 2002 ; 94 : 249-55.
- 12** - Peters DD, Baumgartner JC, Lorton L, Adult pulpal diagnosis. Evaluation of the positive and negative responses to cold and electrical pulp test. *J Endod* 1994 ; 20 : 506-11.
- 13** - Borring-Moller G, Frandsen A. Autologous tooth transplantation to replace molars lost in patients with juvenile periodontitis. *J Clin Periodontol* 1978 ; 5 : 152-8.
- 14** - Rubin MM, Berg M, Borden B. Autologous transplants in the treatment of juvenile periodontitis. *J Am Dent Assoc* 1982 ; 105 : 649-51.
- 15** - Gault P, Warocquier-Clerout R. Tooth autotransplantation with double periodontal ligament stimulation to replace periodontally compromised teeth. *J Periodontol* 2002 ; 73 : 575-83.
- 16** - Prediction of coronal size of third molar by factor and multiple regression analysis. Abe K, Suzuki A, Takahama Y. *Am J Orthod Dentofac Orthop* 1996 ; 109 : 79-85.
- 17** - Lee SJ, Jung IY, Lee CY. Clinical application of computer aided rapid prototyping for tooth autotransplantation. *Dent Traumatol* 2001 ; 17 : 114-9.