

Manifestations buccales révélatrices d'un déficit en vitamine B₁₂ : à propos d'un cas

Oral manifestations evocative of avitaminosis B₁₂ : a case report

FABRICE CAMPANA¹, VINCENT SIBAUD², ALAIN TAIEB², JEAN-CHRISTOPHE FRICAIN³

RÉSUMÉ

L'avitaminose B₁₂ peut être responsable d'une anémie macrocytaire et de graves lésions neurologiques. La glossite de Hunter et la stomatodynie sont des signes buccaux non spécifiques, pouvant révéler ces désordres. Nous rapportons ici un cas dont le diagnostic des lésions buccales qui évoluaient depuis 4 ans a permis de mettre en évidence une anémie macrocytaire dont le bilan étiologique a révélé une carence en vitamine B₁₂. La cause de l'hypovitaminose n'a pu être établie devant le manque de complaisance de la patiente. La correction par injections intra-musculaires de vitamine B₁₂ a toutefois permis la normalisation des taux sériques et la disparition des signes cliniques.

La vitamine B₁₂ est un élément essentiel à la synthèse de l'ADN et son déficit ralentit le turn over en particulier des tissus à renouvellement rapide comme la muqueuse buccale. Elle participe aussi à la synthèse de la myéline, expliquant les troubles neurologiques associés. L'apparition de signes buccaux, associant une glossite et une stomatodynie, a précédé bien souvent la découverte de l'anémie et elle doit faire évoquer une possible carence vitaminique. Un diagnostic précoce peut permettre d'éviter l'apparition de graves séquelles, en particulier neurologiques. **Med Buccale Chir Buccale 2007; 13 : 213-217.**

mots clés : avitaminose B₁₂, anémie de Biermer, glossite de Hunter, stomatodynie.

SUMMARY

Avitaminosis B₁₂ can be responsible of macrocytic anaemia and important neurological lesion. Hunter glossitis and stomatodynia are non specific oral signs which can reveal these disorders. On the case reported, the diagnosis of the oral lesions, which had evolved for 4 years, allowed to underline a macrocytic anaemia of which the etiologic origin revealed a vitamin B₁₂ deficiency. The etiology of this deficiency cannot be established because of the lack of cooperation of the patient. However the correction by intramuscular injection of vitamin B₁₂ has allowed normalization of serum level and disappearance of clinical signs.

*Vitamin B₁₂ is an essential element of DNA synthesis and its deficiency slows the cellular turn over, especially in quick turn over tissue like oral mucosa. Vitamin B₁₂ contributes also to the myelin synthesis, which explains the associated neurological manifestations. Apparition of buccal signs, associated to glossitis and stomatodynia, has often been described before anaemia and must evoke a possible vitaminosis deficiency. An early diagnosis can avoid important sequelae, particularly neurological. **Med Buccale Chir Buccale 2007; 13 : 213-217.***

key words : avitaminosis B₁₂, Biermer's anaemia, Hunter glossitis, stomatodynia.

médecine
buccale
chirurgie
buccale

VOL. 13, N° 4
2007

page 213

1. Service d'Odontologie, CHG Robert Boulin, Libourne

2. Service de Dermatologie, CHU de Bordeaux, Université Victor Segalen-Bordeaux 2

3. Département d'Odontologie et de Santé buccale, CHU de Bordeaux, Université Victor Segalen-Bordeaux 2

Demande de tirés à part :

Fabrice Campana Service d'Odontologie CHG Robert Boulin 33500 Libourne fabemma.campana@free.fr

Accepté pour publication le 8 novembre 2007

La carence en vitamine B₁₂ est le plus souvent diagnostiquée tardivement lorsque le tableau clinico-biologique d'anémie macrocytaire est bien installé, parfois déjà associé à des signes neurologiques. Ce tableau typique est souvent précédé de signes fonctionnels ou cliniques endobuccaux, fréquemment sous-estimés, qui doivent attirer l'attention avant l'apparition de séquelles irréversibles, notamment neurologiques.

Nous rapportons une observation de glossite de Hunter associée à une glossodynie précédant de 4 ans le diagnostic d'anémie par carence en vitamine B₁₂.

OBSERVATION

Une femme de 57 ans, d'origine turque, a été adressée pour des algies linguales évoluant depuis 4 ans, à type de brûlures, présentes tout au long de la journée et entraînant progressivement une insomnie. A l'examen clinique (Fig. 1 et 2), on constatait sur les parties dorsale et latérale de la langue deux zones atrophiques érythémateuses, bien imitées et qui semblaient migratrices, selon les renseignements difficilement interprétables fournis par la famille. L'aspect clinique n'était cependant pas évocateur d'une glossite exfoliatrice migratrice. Il n'existait pas d'autres plaintes fonctionnelles, ni d'autres ano-

malies buccales décelables par un examen exhaustif. Il n'existait aucun signe cutané et neurologique associé. Une biopsie muqueuse a été réalisée sur une des lésions identifiées et une numération formule sanguine prescrite.

L'analyse histologique a révélé une exulcération avec une discrète exosérose dans l'épithélium de surface, n'ayant aucun caractère spécifique (Fig. 3 et 4). Cependant, il n'existait pas d'aspect hyperpapillomateux, ni d'exocytose importante de polynucléaires neutrophiles permettant d'évoquer une langue géographique.

Le bilan biologique mettait en revanche en évidence une anémie macrocytaire arégénérative : hématies à 3 T.l^{-1} (N : $4\text{-}5,5 \text{ T.l}^{-1}$), hémoglobine à $11,4 \text{ g.dl}^{-1}$ (N : $12\text{-}16 \text{ g.dl}^{-1}$), volume globulaire moyen à 112 fl (N : $80\text{-}100 \text{ fl}$), teneur corpusculaire moyenne en hémoglobine à $38,1 \text{ pg}$ (N : $27\text{-}32 \text{ pg}$) et réticulocytes à $31,5/\text{mm}^3$ (N : $25\text{-}120/\text{mm}^3$).

Le bilan étiologique de cette anémie macrocytaire réalisé secondairement a objectivé l'origine vitaminique de cette macrocytose avec un taux sérique de vitamine B₁₂ effondré à moins de 74 pmol.l^{-1} (N : $197\text{-}575 \text{ pmol.l}^{-1}$). Le taux sérique en folates ($20,8 \text{ nmol.l}^{-1}$) était normal (N : $10,8\text{-}37,2 \text{ nmol.l}^{-1}$). Les lésions linguales observées lors de ce bilan n'avaient absolument pas migré et elles étaient en tout point identiques à celles observées lors de la première consultation.

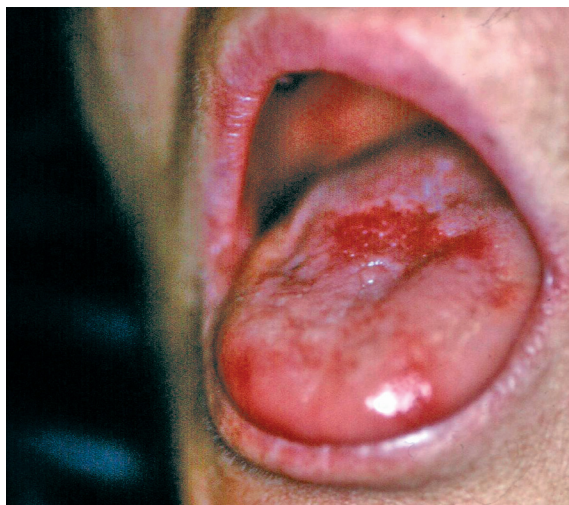

Figure 1 : Dépapillation partielle de la face dorsale de la langue.
Partial exulceration of the dorsal face of the tongue.

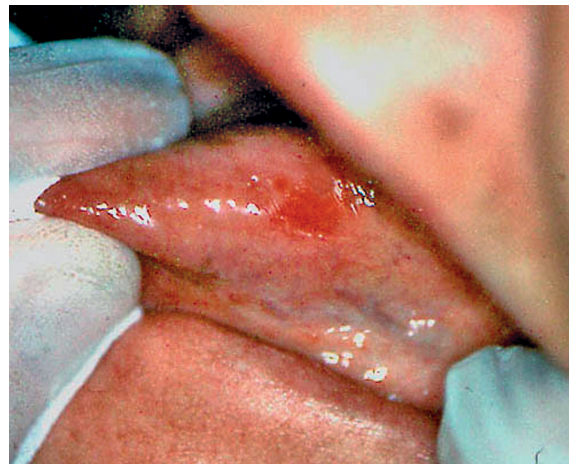

Figure 2 : Lésion érythémateuse du bord latéral gauche de la langue.
Erythematous lesion of the left side of the tongue.

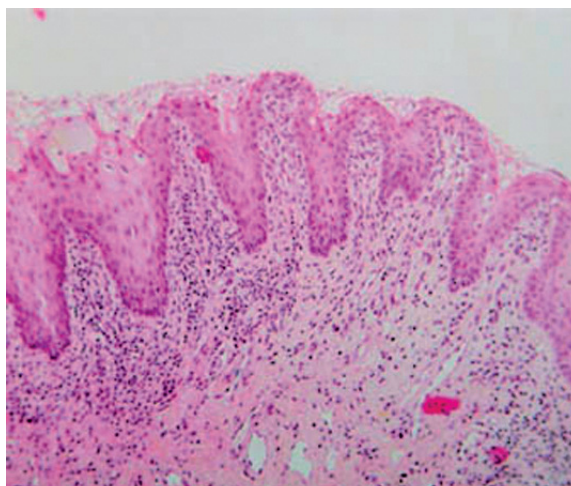


Figure 3 : Aspect exulcéré de l'épithélium de revêtement avec infiltrat inflammatoire du chorion (HES, X100).

Exulcération aspect of epithelium with inflammatory infiltrate of the connective tissue (HES, X100).

Le diagnostic de glossite de Hunter, limitée, pré-atrophique, avec glossodynie accompagnatrice, était retenu, dans un contexte d'anémie macrocytaire par déficit en vitamine B₁₂.

La patiente a été ensuite hospitalisée pour déterminer l'origine de cette carence vitaminique. On notait l'absence de stigmates biologiques d'un syndrome de malabsorption digestif, la normalité des fonctions rénales, de la protidémie, de l'ionogramme sanguin, des différents paramètres de l'hémostase, de l'électrophorèse des protéides et des différents dosages sériques vitaminiques. L'origine auto-immune (maladie de Biermer) de ce déficit en vitamine B₁₂ n'était pas confirmée par le dosage biologique des anticorps anti-facteur intrinsèque qui étaient indécétables. La patiente a refusé les autres investigations complémentaires, notamment la fibroscopie gastroduodénale, ce qui n'a pas permis de déterminer l'origine de cette carence. Des injections intramusculaires de vitamine B₁₂ (Gerda®, 1000 µg en ampoule de 4 ml) 1 jour sur 2 pendant 20 jours en traitement d'attaque. La patiente a été revue après 4 mois : la symptomatologie buccale avait disparu. Il n'a pas été proposé d'effectuer un traitement d'entretien devant la normalisation sérique du taux de la vitamine B₁₂ (389 pmol.l⁻¹) et en l'absence de diagnostic étiologique. La patiente a été ensuite perdue de vue.

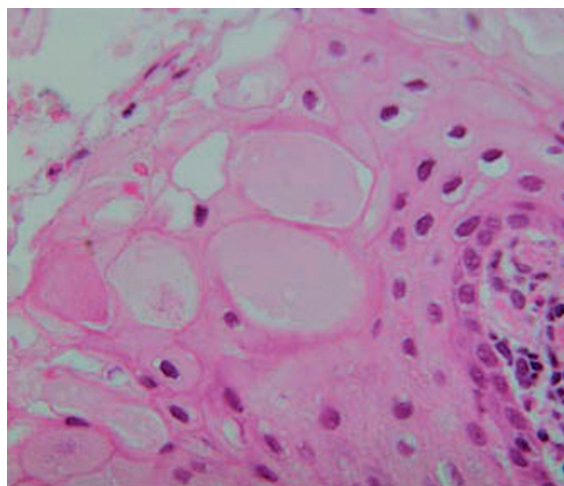


Figure 4 : Aspect de leucodème des cellules épithéliales (HES, X400).

Leucodemia aspect of epithelial cells (HES, X400).

DISCUSSION

Chez cette patiente, la prise en charge étiologique de sa glossite associée à une glossodynie chronique, a permis le diagnostic de carence en vitamine B₁₂ à un stade peu évolué, c'est-à-dire avec une discrète anémie sans signe neurologique installé.

La vitamine B₁₂, exclusivement apportée par l'alimentation, est indispensable à la synthèse de l'ADN lors de la multiplication cellulaire car elle est impliquée dans le métabolisme des bases puridiques et pyrimidiques^[11]. En cas de déficit d'apport ou d'absorption (gastrectomie, syndrome de malabsorption, carence alimentaire, maladie auto-immune de Biermer...), le cycle cellulaire est perturbé ce qui entraîne une augmentation du volume des cellules à renouvellement rapide, secondaire au ralentissement de mitoses. Ceci a pour conséquence l'apparition d'une mégaloblastose médullaire et d'un ralentissement du renouvellement cellulaire pour les épithéliums à renouvellement rapide (buccal, génital, digestif). La cobalamine intervient également dans la synthèse de la myéline, expliquant les troubles neurologiques associés. Les stigmates cliniques et biologiques observés après une carence prolongée découlent également du métabolisme de la vitamine B₁₂.

L'association d'une anémie macrocytaire avec un syndrome neurologique parfois irréversible (paresthésies des extrémités, ataxie, aréflexie tendineuse, sclérose amyotrophique de la moelle [2]) est probablement le signe cardinal du diagnostic de carence en vitamine B₁₂. Ce tableau met plusieurs années à s'installer et il est souvent précédé par des signes cliniques en rapport avec une atteinte épithéliale. La présence d'une symptomatologie endobuccale a été fréquemment observée avant l'apparition de l'anémie [3, 4]. Le signe clinique buccal le plus classiquement décrit au cours de la carence en vitamine B₁₂ est la glossite de Hunter [5, 6] qui se présente sous deux aspects cliniques :

- Une phase inflammatoire ou pré-atrophique, marquée comme chez notre patiente par la perte de l'aspect velouté, l'apparition de zones vernissées, parfois ulcérées ;
- Une phase atrophique, faisant suite à la précédente ou survenant d'emblée. La langue est alors dépapillée, lisse, sa couleur variant du rouge vif au rouge violacé.

Cependant cet aspect est rarement retrouvé car il correspond à des lésions évoluées, plus spécifiques de l'anémie de Biermer. Or dans la majorité des cas publiés, comme pour notre patiente, la glossite atrophique d'origine carencielle n'intéresse qu'une partie de la langue [2, 7]. Ces lésions pouvaient faire évoquer principalement deux autres diagnostics : la glossite exfoliatrice migratrice du fait du caractère migrateur des lésions décrit au cours de l'anamnèse ou une candidose en raison de l'érythème lingual chez une personne âgée. Ces deux diagnostics ont pu respectivement être infirmés notamment par l'absence de migration des lésions lors des différentes consultations et de bordure blanchâtre en périphérie de la zone dépapillée, et par l'absence de filaments mycéliens sur les colorations PAS et Grocott.

De la même façon, d'autres régions de la sphère oro-faciale peuvent être atteints [2] comme le pharynx, le voile du palais, la lèvre inférieure ou les faces internes des joues. D'autres signes buccaux ont été plus rarement rapportés comme une aphtose [2, 8] ou une chéilite angulaire [3, 9]. Une atteinte génitale peut être associée [2].

La glossodynie a été définie en 1969 au congrès de stomatologie comme « constituée par des sensations douloureuses de la langue sans cause immédiate constatable ». Par extension, la stomatodynie concerne les sensations douloureuses intéressant la muqueuse buccale. Les signes fonctionnels en rapport avec une stomatodynie sont variés tant dans leur description (picotements, brûlures ou troubles du goût) que leur intensité ou leur localisation [10]. Cliniquement certains auteurs différencient les stomatodynies de type 1 (absentes au réveil, augmentant progressivement dans la journée, avec un pic en soirée et calmées par les repas), du type 2 (brûlures continues dans la journée, exacerbées par l'alimentation) et du type 3 (brûlures intermittentes et absentes certains jours) [11, 12]. La stomatodynie peut être un symptôme (stomatodynie d'origine carencielle, infectieuse, traumatique, inflammatoire, tumorale, allergique, métabolique ou xérostomique) ou une maladie (stomatodynie idiopathique) [13]. La stomatodynie, sans que l'on puisse en préciser le type, est fréquente dans les séries de patients ayant une carence en B₁₂ [3, 6, 11], aussi une avitaminose peut être évoquée en présence de brûlures buccales. L'association à une lésion atrophique linguale, comme dans le cas présenté, doit toujours faire rechercher une étiologie carencielle. Il est cependant difficile de déterminer si un dosage sérique systématique de la vitamine B₁₂ est indiqué en présence d'une stomatodynie comme le préconisent certains auteurs [4].

Des signes cliniques endobuccaux précèdent fréquemment de plusieurs années (4 ans chez notre patiente) le diagnostic d'anémie par carence en vitamine B₁₂ : ils constituent donc des éléments permettant un diagnostic précoce. Même si ces signes sont peu spécifiques, ils doivent alerter le clinicien surtout s'ils associent une glossite (même partielle) à une stomatodynie. Un diagnostic précoce de carence en vitamine B₁₂ est d'autant plus capital qu'il permet d'éviter l'apparition parfois dramatique de séquelles neurologiques. Un traitement substitutif avant ce stade, associé à une prise en charge étiologique de la carence, permet alors la disparition complète de l'ensemble des symptômes.

RÉFÉRENCES

- 1 - Zittoun M. Anémies macrocytaires carentielles. Encycl Med Chir (Elsevier Masson, Paris). Hématologie 13-001-A-10,2002.
- 2 - Reygagne P, Kuffer R, Tybojad M, Dallot A, Verola O, Brocheriou C, Puissant A. Maladie de Biermer révélée par des manifestations buccales et génitales. Ann Dermatol Venerol 1998 ; 115 : 821-25.
- 3 - Field EA, Speechley JA, Rugman FR, Varga E, Tyldesley WR. Oral signs and symptoms in patients with undiagnosed vitamin B12 deficiency. J Oral Pathol Med 1995 ; 24 : 468-70.
- 4 - Petavy-Catala C, Fontes V, Gironet N, Hüttenberger B, Loerette G, Vaillant L. Signes buccaux révélateurs d'une carence en vitamines B12 avant l'apparition d'une anémie. Ann Dermatol Venerol 2003 ; 13 : 191-4.
- 5 - Nedelec O. La glossite de Hunter. Inf Dent 1983 ; 65 : 4105-9.
- 6 - Itoh I, Ikui A, Ikeda M, Tomita H, Souhei E. Taste disorder involving Hunter's glossitis following total gastrectomy. Acta Otolaryngol 2002 ; 546 (supp.) : 159-63.
- 7 - Bohmer T, Mowe M. The association between atrophic glossitis and protein-calorie malnutrition in old age. Age ageing 2000 ; 29 : 47-50.
- 8 - Wray D, Ferguson MM, Mason DK, Hutcheon AW, Dagg JH. Recurrent aphthae: treatment with vitamin B12, folic acid, and iron. Br Med J 1975 ; 31 : 490-3.
- 9 - Lu SY, Wu HC. Initial diagnosis of anemia from sore mouth and improved classification of anemias by MCV and RDW in 30 patients. Oral Surg Oral Med Oral Pathol Oral Radiol Endod 2004 ; 98 : 679-85.
- 10 - Grushka M, Sessble BJ. Burning mouth syndrome. Dent Clin North Am 1991 ; 35 : 171-84.
- 11 - Lamey PJ, Lamb AB. Prospective study of aetiological factors in burning mouth syndrome. Br Med J 1988 ; 296 : 1243-6.
- 12 - Lamey PJ, Lamb AB. Type 3 BMS: psychological and allergic aspects. J Oral Pathol Med 1994 ; 23 : 216-9.
- 13 - Cibirika RM. Burn mouth syndrome: a review of etiologies J Prosthet Dent 1997 ; 7 : 93-7.