

# Ostéopétrose ou maladie des os de marbre

## 3. Manifestations stomatologiques

### *Osteopetrosis or marble bone disease*

#### *3. Stomatological manifestations*

YVES GERMANIER, JEAN-PIERRE CARREL, SEMAAN ABI NAJM, JACKY SAMSON

#### RÉSUMÉ

Les manifestations stomatologiques de l'ostéopétrose sont nombreuses. Elles intéressent la structure osseuse des maxillaires mais aussi l'organe dentaire : malformations diverses, troubles de l'éruption dentaire, et anomalies du ligament alvéolo-dentaire ; ces dernières sont probablement responsable de la chute prématurée des dents.

Les manifestations osseuses sont secondaires à l'hyperminéralisation osseuse et à l'hypovascularisation qu'elle induit. A côté de la fragilité bien connue de l'os, on retrouve un risque accru d'ostéomyélite des maxillaires dont la prise en charge se révèle souvent difficile. Une meilleure compréhension de la physiopathologie de l'ostéopétrose et l'identification des facteurs favorisant l'ostéomyélite devraient permettre de proposer des mesures adéquates pour prévenir cette redoutable complication. **Med Buccale Chir Buccale 2007; 13: 37-48).**

**mots clés :** ostéopétrose, fracture pathologique, ostéomyélite, anomalies dentaires

#### SUMMARY

*Stomatologic of osteoporosis are numerous. They affect the osseous structure of maxilla but also the teeth: various malformations, disorders in tooth eruption and anomalies with the dento-alveolar ligament; these are probably responsible of the premature loss of the teeth.*

*Osseous manifestations are secondary to the osseous hypermineralisation and to the induced hypovascularisation. Besides the well known fragility of the bone, there is also an augmented risk of osteomyelitis of the maxillas; management of such problems is often problematic. A good comprehension of the physiopathology of osteoporosis and the identification of the factors instigating osteomyelitis should help propose simple procedures to prevent these high complications. **Med Buccale Chir Buccale 2007; 13: 37-48).***

**key words :** osteoporosis, pathological fracture, osteomyelitis, tooth disorders

médecine  
buccale  
chirurgie  
buccale

VOL. 13, N° 1  
2007

page 37

#### **Demande de tirés à part :**

Yves Germanier, Division de Stomatologie, Chirurgie orale et Radiologie dento-maxillo-faciale 19, rue Barthélémy-Menn 1205 Genève - Suisse  
yves.germanier@clinique-dentaire.ch

Accepté pour publication le 23 juin 2006

Plus de 300 cas d'ostéopétrose ont été rapportés dans la littérature depuis la description initiale faite par Albers-Schönberg, mais on doit constater que les manifestations stomatologiques, en dehors de l'ostéomyélite des maxillaires, n'ont guère retenu l'attention. Le plus souvent, elles ont été présentées en deux groupes principaux comme s'il n'y avait que deux formes cliniques, bénigne et maligne. En réalité, neuf formes ont déjà été identifiées chez l'homme, et les manifestations stomatologiques sont rarement spécifiques d'une forme particulière d'ostéopétrose [6,81,158-161]. Le degré d'atteinte des maxillaires est variable: macromandibulie, prognathisme et malformations palatines sont parfois retrouvés, indépendamment de la forme clinique considérée [85,158-161].

## 1. ANOMALIES DENTAIRES

De nombreuses anomalies dentaires, touchant indifféremment les dentures temporaire et définitive, sont rencontrées dans la forme maligne de l'ostéopétrose. On peut observer un retard d'éruption, des agénésies, des dents incluses, des aplasies dentaires, des malformations coronaires et radiculaires, des hypoplasies de l'émail, une absence de desmodonte, une hypominéralisation de la dentine et de l'émail rendant les dents extrêmement sensibles aux caries, un épaissement de la lamina dura, ainsi qu'une chute prématurée des dents [85,158-162]. Les anomalies dentaires apparaissent avec l'éruption des premières dents : elles se traduisent par un retard d'éruption et une ankylose qui s'aggravent au cours des années. De nombreux auteurs considèrent que ces anomalies sont secondaires à l'inclusion des germes dentaires dans l'os sclérotique ; l'inclusion étant due à l'absence de résorption de l'os alvéolaire sus-jacent et à la formation de pseudo-odontomes lors de la formation de l'apex radiculaire [161,163].

L'éruption dentaire constitue un événement métabolique particulier au sein de l'os alvéolaire qui nécessite la coordination de phénomènes – résorption osseuse par le germe dentaire, odontogenèse et turn-over desmodontal – aboutissant

à l'éruption progressive du germe hors de son alvéole [164-166]. L'éruption dentaire est perturbée par les anomalies de la résorption osseuse secondaire à l'ostéopétrose, par l'hypovascularisation des germes dentaires et par l'absence de fibres desmodontales. L'édification du germe se poursuit, mais en l'absence de résorption osseuse, on voit apparaître des malformations corono-radicales. La croissance ne pouvant plus être verticale, elle devient centrifuge, aboutissant à une incrustation du germe dans l'os adjacent, réalisant un aspect comparable à celui d'une ankylose. Les études histologiques sur des dents incluses ont confirmé ces hypothèses en montrant l'absence de ligament alvéolo-dentaire et la présence de foyers d'ankylose où l'on observe un engrenement comparable à celui des pièces d'un puzzle: ces foyers réalisant une véritable incrustation des germes dentaires dans l'os sclérotique [161-163,166-169]. Bien que la transplantation de moelle osseuse ait pu sensiblement améliorer plusieurs cas d'ostéopétrose maligne, elle ne permet pas de rétablir chez l'homme, contrairement à ce qui a pu être démontré chez le rat *op*, l'éruption des dents ankylosées [162,170]. L'absence de ligament alvéolo-dentaire n'est pas uniquement observée sur les dents incluses ; sur les dents ayant eu une évolution apparemment normale le desmodonte est bien souvent remplacé par une membrane fibreuse [160,161,167]. Cette dernière n'assure pas un ancrage correct de la dent sur l'os, et il n'est pas rare de constater la chute prématurée de dents 2 à 3 ans après leur éruption [160]. Certains auteurs attribuent les anomalies du desmodonte et la chute prématurée des dents à l'hypovascularisation osseuse et au manque de remodelage de l'os alvéolaire lors de la période post-éruptive [160]. Les premières descriptions histopathologiques détaillées des anomalies dentaires rencontrées dans l'ostéopétrose furent réalisées en 1955 par Bergman et Engfeld sur des dents de lait provenant d'enfants atteints de la forme maligne. Ils constatèrent plusieurs anomalies : irrégularité et sclérose des tubulis dentinaires, élargissement des lignes d'Owen, minéralisation normale de la dentine et de l'émail dans la période prénatale mais hypominéralisation lors de la période post-natale [167,168]. Plus récemment, une étude simi-

laire a mis en évidence une répartition anarchique et une interpénétration mutuelle des tissus dentaires [162]. Ces anomalies morphologiques semblent être, avec l'hypominéralisation et une hygiène bucco-dentaire insuffisante, la principale cause des délabrements dentaires étendus rencontrés dans l'ostéopétrose maligne [161,162,169].

Dans la forme bénigne de l'ostéopétrose, les manifestations dentaires sont généralement plus discrètes, mais le développement dentaire est presque toujours affecté. Il n'est pas rare de constater un retard d'éruption touchant à la fois les dentures temporaire et définitive, des agénésies et des hypoplasies dentaires qui constituent un facteur prédisposant à la carie [161,169].

La nécrose pulpaire d'origine carieuse et la parodontite constituent les principales complications des malformations dentaires et favorisent le développement d'une ostéomyélite des maxillaires [87,169]. Pour cette raison, certains auteurs préconisent dans l'ostéopétrose, la réalisation de soins dentaires prophylactiques stricts, similaires à ceux effectués pour prévenir l'ostéoradionécrose. Ils comprennent l'avulsion des dents délabrées ou ayant une atteinte parodontale, une hygiène bucco-dentaire rigoureuse, des contrôles dentaires fréquents et l'administration de fluor par voie systémique et topique [171].

## 2. OSTEOMYELITE DES MAXILLAIRES

### 2.1. Généralités

L'ostéomyélite se définit classiquement comme une infection diffuse de l'os et de la moelle osseuse. Elle peut s'observer dans des circonstances très variées, et la contamination, quel que soit l'agent pathogène, peut se faire de trois façons différentes : (i) par extension directe à partir d'un foyer infectieux de voisinage (abcès des parties molles, infection dentaire périapicale, parodontite) ; (ii) par ensemencement bactérien direct de l'os lors de l'éruption dentaire, d'un traumatisme (fracture mandibulaire) ou d'un geste thérapeutique (extraction dentaire) ; (iii) par voie hématogène [172-176].

L'ostéomyélite constitue une complication fréquente de l'ostéopétrose, elle est rencontrée dans 7 à 10 % des cas pour la forme bénigne et dans

18 % des cas pour la forme maligne [25]. Toutefois, si la plupart des auteurs s'accordent sur le fait que la grande majorité des cas d'ostéomyélite observées dans l'ostéopétrose (OO) touchent surtout la mandibule, et dans une moindre mesure l'extrémité des membres et l'omoplate, l'incidence réelle de l'ostéomyélite des maxillaires n'est pas précisée [173]. L'OO présente de grandes similitudes avec l'ostéomyélite commune (OC) des maxillaires. Ainsi, la mandibule est touchée dans près de 90 % dans l'OO alors que le maxillaire ne l'est, de façon isolée, que dans moins de 15 % des cas. Cette différence est principalement due à la moins bonne vascularisation de la mandibule, plus vulnérable que le maxillaire face à l'infection [172,173]. Dans la grande majorité des cas, l'infection touche d'abord les procès alvéolaires, ce qui traduit la fréquence de l'étiologie odontogénique de l'ostéomyélite. Le Tab. 1 présente la répartition des différentes localisations des ostéomyélites du massif facial [172].

L'ostéopétrose concerne indifféremment les deux sexes mais l'OO semble plus toucher les sujets de sexe masculin (58 %) que ceux du sexe féminin (42 %) : ces pourcentages correspondent à ceux retrouvés dans les OC [172,173]. Comme le montre le Tab. 2, les OO présentent de nombreuses similitudes épidémiologiques avec les OC. Ainsi, près de 75 % des OO surviennent avant l'âge de 30 ans et près de 34 % lors de la première décennie de la vie. Pendant la première décennie, elles sont le plus souvent associées à une ostéopétrose maligne qu'à une ostéopétrose bénigne. Les OO tardives touchent 22 % des sujets entre 20 et 30 ans, puis diminuent progressivement avec l'âge ; ces OO tardives sont en grande partie dues aux ostéopétroses bénignes. Cette diminution apparente est le reflet de la longévité du sujet atteint d'ostéopétrose qui est inversement proportionnelle à la sévérité de la maladie.

Les OO et les OC des maxillaires sont le plus souvent secondaires à l'extension d'un processus infectieux local (infection périapicale, parodontite...) ou à un traumatisme intéressant la sphère buccale (avulsion dentaire, fracture mandibulaire...). Elles peuvent aussi résulter, mais rarement (1-3 % des cas), d'une bactériémie [174-176].

**Tableau 1 :** Répartition des différentes localisations des ostéomyélites du massif facial <sup>[172]</sup>  
*Frequency of different osteomyelitis sites in facial area*

Localisation	Fréquence (%)
<b>Complexe naso-maxillaire</b>	
Prémaxillaire	4.30
Nez	0.70
Malaire	1.45
Maxillaire & malaire	1.45
Foyer maxillaire isolé	17.00
<b>Mandibule</b>	
Branche horizontale	27.70
Segment antérieur	2.15
Segment latéro-postérieur	24.10
Segments antérieur & latéro-postérieur	5.00
Ramus mandibulaire	3.55
Segment latéro-postérieur & ramus	3.55
Segments antérieur, latéro-postérieur & ramus	6.40
Mandibule complète	2.85

médecine  
buccale  
chirurgie  
buccale

VOL. 13, N° 1  
2007

page 40

**Tableau 2 :** Répartition des OC et des OO en fonction de l'âge de survenue <sup>[172,173]</sup>  
*Age frequency of chronic osteomyelitis and osteopetrosis osteomyelitis*

Age	OC (%)	(OO %)
0-10	33	34
10-20	21	16
20-30	24	22
30-40	12	12
40-50	3	6
50-60	3	6
60-70	1.50	2
70-80		2

**Tableau 3 :** Principales étiologies des OC et des OO et leur fréquence respective <sup>[172,173]</sup>  
*Etiological factors of chronic osteomyelitis and osteopetrosis osteomyelitis and their frequency*

	Mandibule		Maxillaire	
	OC (%)	OO (%)	OC (%)	OO (%)
<b>Etiologies</b>	75	87	25	13
Infection odontogénique	38.7	12	25.7	15
Maladie parodontale	9.5		0	
Gingivite ulcéro-nécrotique	3.8		23.0	
Ulcération buccale	4.8		37.1	
Extraction dentaire	15.1	16	3.0	42
Fracture	11.3	5	0	
Eruption dentaire	0	8	0	
Inconnue	17.0	58	11.5	42

Le Tab. 3 présente les principales étiologies des OC et OO, avec leur fréquence respective.

L'ensemencement bactérien consécutif aux avulsions dentaires constitue la cause de près de la moitié des OO mandibulaires et de seulement 16 % de celles touchant le maxillaire <sup>[173]</sup>. Les infections d'origine dentaire (nécrose pulpaire et parodontite) sont responsables de 25 à 40 % des OC ; dans 40 à 60 % des cas d'OO, aucun facteur étiologique n'est retrouvé. Il convient néanmoins de remarquer que de nombreux cas d'OO sont diagnostiqués à un stade tardif de leur évolution, ce qui ne permet pas toujours de retrouver le facteur ayant favorisé l'infection. Chez l'enfant par exemple, la présence de parodontites secondaires à l'éruption des dents, le plus souvent malformées, et l'existence de caries associées à une hypovascularisation osseuse et des troubles immunitaires éventuels, expliquent la fréquence élevée des OO des maxillaires <sup>[159]</sup>.

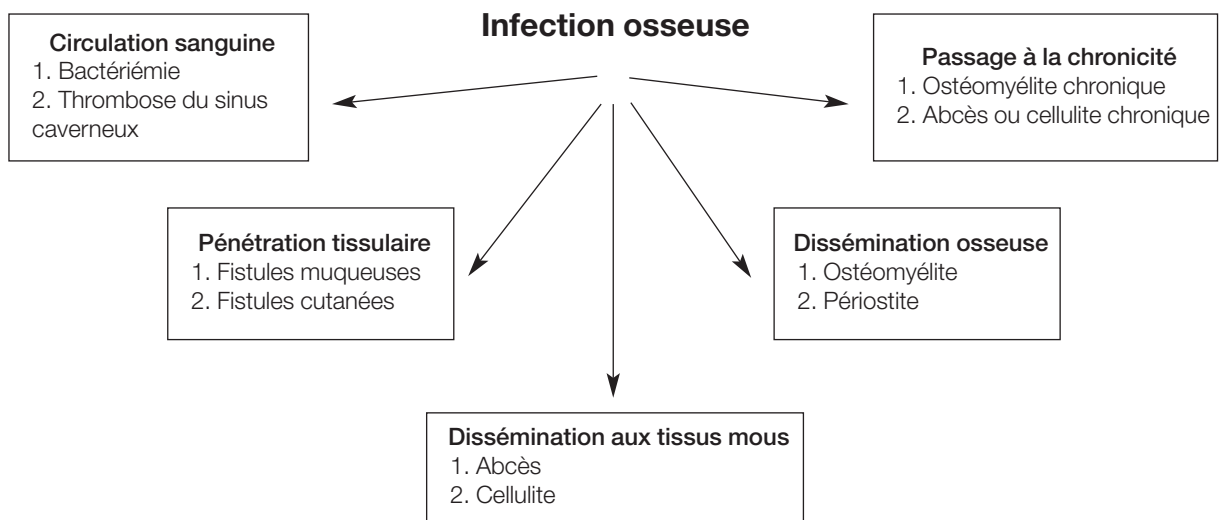
D'autre part, il n'est pas rare de retrouver dans la littérature des descriptions détaillées d'OO, sans qu'il soit fait référence à des facteurs locaux favorisants. Toutefois, si l'on garde à l'esprit les très nombreuses similitudes épidémiologiques existant entre les OO et les OC, et si l'on considère les nombreuses anomalies stomatologiques rencontrées dans l'ostéopétrose, il ne fait aucun

doute que les infections d'origine dentaire ou parodontale constituent l'étiologie d'une grande partie des OO dites de cause inconnue.

## 2.2. Ostéopétrose et ostéomyélite des maxillaires

Les OO résultent le plus souvent de l'extension d'un processus infectieux local qui atteint l'os à l'occasion d'une nécrose pulpaire, d'une lésion parodontale, par ensemencement bactérien direct lors d'une avulsion dentaire ou d'une fracture mandibulaire, ou de tout autre événement susceptible de créer une solution de continuité du revêtement cutanéomuqueux comme l'éruption d'une dent <sup>[87,173]</sup>. L'importance de l'infection initiale, la virulence des germes présents, de même que la capacité de défense de l'organisme et le degré de sclérose osseuse, conditionnent l'aspect clinique, le mode d'extension et la vitesse de progression de l'infection <sup>[176]</sup>. La Fig. 1 résume les complications possibles d'une infection osseuse intéressant les maxillaires.

Bien que les OO puissent également intéresser le maxillaire, elles touchent dans la grande majorité des cas (75 à 87 %) la mandibule <sup>[172,173]</sup>. Cette différence s'explique par la meilleure vascularisation du maxillaire qui, contrairement à celle de la mandibule, est assurée par plusieurs artères nour-



**Figure 1 :** Complications éventuelles d'une infection touchant les maxillaires  
*Potential complications in cases of maxillary infection*

ricières comportant un vaste réseau anastomotique ; la vascularisation de la mandibule est assurée principalement par les artères alvéolaires inférieures, l'apport sanguin à partir du périoste étant limité par l'épaisseur des corticales. Ceci explique la plus grande sensibilité de la mandibule à l'ischémie et à l'infection [172,176-178].

L'incidence des OC a considérablement diminué dans les pays industrialisés depuis l'utilisation des antibiotiques dans le traitement des infections d'origine dentaire et parodontale. Néanmoins, tout phénomène qui interfère avec les défenses immunitaires de l'hôte (déficit endogène ou exogène du système immunitaire), ou avec la vascularisation de l'os en entraînant une baisse de la pression partielle d'oxygène *in situ* (maladies ostéocondensantes...), constitue un facteur de risque important pour le développement d'une ostéomyélite des maxillaires [171,176]. La susceptibilité particulière de l'os ostéopétrotique à l'infection s'explique par la diminution de la microcirculation sanguine locale secondaire à la sclérose osseuse. Cette diminution de la circulation crée un environnement tissulaire hypovascularisé, hypoxique, hypocellulaire et hyporéactif qui prédispose à la nécrose ischémique et à l'envahissement bactérien [162,171,176,179-182].

L'ostéomyélite débute généralement dans l'os spongieux. Au stade aigu, on observe une réaction suppurée secondaire à l'invasion bactérienne

qui, en raison des phénomènes d'hyperpression liés à l'exsudation, se répand dans toutes les directions à l'intérieur des cavités médullaires et la compression qu'elle entraîne réduit encore davantage la microcirculation locale [183-185]. L'inflammation et l'insuffisance de la microcirculation sanguine au sein de l'os trabéculaire jouent un rôle primordial dans la progression de l'ostéomyélite en favorisant la nécrose osseuse [182-185]. L'infection s'étend de manière centrifuge en suivant les lignes de moindre résistance, puis atteint l'os cortical. La pénétration de l'os cortical se fait en un ou plusieurs endroits, réalisant des perforations ayant un trajet sinueux. En suivant les canaux haversiens et le système lacunaire intra-osseux, l'inflammation atteint le périoste (périostite), voire les tissus mous adjacents, lorsque l'infection franchit la barrière anatomique que représente le périoste. Si l'infection gagne le plan sous-périosté, la compression des vaisseaux périostés s'accompagne d'une réduction supplémentaire de la vascularisation dans la région corticale concernée [183-186]. Le passage à la chronicité est fréquent dans l'OO, se traduisant par des fistules chroniques et l'élimination de séquestres. L'infection reste parfois localisée et donne un abcès enkysté qui peut devenir stérile ou constituer un foyer d'infection chronique (abcès de Brodie) [184]. L'activité ostéoblastique réactionnelle peut également inté-



resser le périoste et entraîner une apposition osseuse. Lorsque cette néoformation osseuse est suffisamment intense et prolongée, elle peut donner, surtout chez l'enfant, un aspect radiologique d'ostéosclérose marquée et étendue (ostéomyélite sclérosante de Garré) [185,187].

### 2.3. Données microbiologiques

L'identification des germes impliqués dans l'ostéomyélite des maxillaires est souvent très difficile : prélèvements insuffisants, contamination par des bactéries de la flore buccale ou de la peau. De plus, la prise préalable d'antibiotiques réduit considérablement les chances d'identifier les germes effectivement responsables de l'infection [185,188]. Les germes les plus souvent retrouvés dans l'ostéomyélite des maxillaires sont ceux qui sont à l'origine des infections dentaires : dans près de 90 % des cas, il s'agit de streptocoques aéro-anaérobies, de peptostreptocoques, et de bâtonnets Gram-négatifs comme *Porphyromonas*, *Fusobacterium* ou *Prevotella* [186,189]. A l'exception des streptocoques, ces bactéries font partie de la flore de Veillon [190].

Plusieurs études ont utilisé du pus prélevé sur des fistules cutanées souvent massivement contaminées par du staphylocoque doré [176,186,188,191] et, dans certaines d'entre elles, il n'y a pas eu de culture anaérobie [186,188]. Les germes retrouvés dans l'ostéomyélite des maxillaires sont donc différents de ceux présents dans les autres ostéomyélites où l'on retrouve principalement des staphylocoques dorés (60-70 %), des streptocoques (15-20 %) et plus rarement des colibacilles (10-15 %) [175,184,189]. La flore bactérienne responsable des infections d'origine dentaire présente plusieurs particularités. Premièrement, ces infections sont de nature polymicrobienne : dans la plupart

d'entre elles, on identifie en moyenne 5 espèces de bactéries différentes par foyer infectieux, mais il n'est pas rare d'y découvrir plus de 8 espèces bactériennes ; plus rarement, une seule bactérie est isolée [186,188,189]. Deuxièmement ces infections sont souvent dues à une flore aéro-anaérobie : les infections dues à des germes aérobies stricts représentent environ 5 %, celles dues à des germes anaérobies 35 %, et celles dues à des germes aéro-anaérobies 60% (Tab. 4) [188,189]. Les bactéries anaérobies sont beaucoup plus souvent impliquées que les bactéries aérobies (75 % contre 25 %). Les bactéries anaérobies appartiennent principalement à deux groupes : les coques Gram-positifs anaérobies (principalement des streptocoques et des peptostreptocoques) retrouvés dans un tiers des infections et les bâtonnets Gram-négatifs anaérobies (*Prevotella*, *Porphyromonas* et *Fusobacterium*).

Le processus pathogénique aboutissant à une infection bactérienne mixte semble maintenant bien établi. Après la pénétration initiale de ces germes dans les tissus profonds, les micro-organismes les plus virulents (les streptocoques) initient le processus infectieux et créent les conditions locales nécessaires (baisse de la pression partielle d'oxygène et/ou du potentiel d'oxydo-réduction) permettant la croissance ultérieure des bactéries anaérobies. Au cours de l'infection leur proportion augmente et, si l'infection se prolonge, il n'existe plus qu'une population microbienne constituée par des bactéries anaérobies. En d'autres termes, les infections aiguës d'origine dentaire se caractérisent par une prédominance de streptocoques aérobies, alors que le passage à la chronicité de ces dernières s'accompagne d'une prédominance de germes anaérobies [188,189].

**Tableau 4 :** Nature des micro-organismes responsables de 404 cas d'infections d'origine dentaire [188,189]  
*Detection and frequency of microorganisms responsible for 404 cases of dental infections*

	Nombre de patients	%
Aérobies stricts	28	7
Anaérobies stricts	133	33
Flore mixte	243	60

## 2.4. Aspect clinique

L'ostéomyélite aiguë entraîne plus volontiers une déminéralisation et une fonte massive, la formation d'un véritable séquestre est plutôt spécifique de l'ostéomyélite chronique. Les principaux signes cliniques observés dans l'ostéomyélite sont présentes dans le Tab. 5 [172].

L'ostéomyélite chronique représente l'évolution d'une ostéomyélite aiguë mal contrôlée par le traitement, ou survient après une infection chronique ayant évolué à bas bruit. Quel que soit son mode de présentation, on retrouve les mêmes germes que dans l'ostéomyélite aiguë. La symptomatologie dépend de la virulence du micro-organisme impliqué, de la présence d'un déficit immunitaire, de la localisation de l'infection, de la sévérité de l'ostéopétrose, et de la présence d'autres pathologies associées [176,184,192].

Au cours de l'évolution, on peut observer l'exfoliation de germe dentaire, une fracture pathologique, une exposition osseuse endo- ou exo-buccale, une sinusite, une communication bucco-sinusienne ou bucco-nasale.

## 2.5. Aspect radiologique

Les clichés radiographiques des maxillaires donnent l'impression d'une sous-exposition due à l'augmentation diffuse de la densité osseuse, qui toutefois varie en fonction du type d'ostéopétrose

et du stade évolutif de la maladie. Les cas les plus avancés se traduisent par une disparition complète de la limite cortico-médullaire des maxillaires, qui sont alors souvent déformés [163].

Dans les formes majeures d'ostéopétrose, il est bien souvent difficile de confirmer radiologiquement le diagnostic d'ostéomyélite des maxillaires. Par contre, dans les formes modérées, on retrouve les signes classiques d'ostéomyélite [85,160,162]. Au stade initial, la plupart des cas d'ostéomyélite aiguë ne s'accompagnent pas de signes radiologiques, car 10 à 12 jours sont en général nécessaires pour que la perte osseuse soit suffisante pour être détectable [185,192]. L'ostéomyélite chronique se traduit par une plage radiotransparente homogène ayant un aspect à l'emporte-pièce, ou par une plage radiotransparente floconneuse avec un os ayant un aspect mité. Il n'est pas rare de trouver au sein même de l'os atteint, un ou plusieurs foyers plus radio-opaques correspondant à des séquestres osseux en voie d'élimination, dont la taille peut varier de quelques millimètres à quelques centimètres. Dans les ostéomyélites ayant une évolution prolongée, on observe parfois un halo radio-opaque à la périphérie du le foyer d'ostéomyélite, constituant un involucre. Ce dernier est constitué par une néoformation osseuse inflammatoire, réactionnelle limitant l'extension du foyer d'ostéomyélite [176,183-185,192].

**Tableau 5 :** Signes cliniques le plus souvent observés dans l'ostéomyélite des maxillaires [172]  
*Most frequent clinical symptoms of maxillary osteomyelitis*

Signes cliniques	%	
	Mandibule	Maxillaire
Tuméfaction	81	60
Douleurs	83	69
Fistulisation	65	43
Ecoulement purulent	67	26
Séquestration	75	91
Perte de dents	9	29
Fractures pathologiques	10	0



### 3. TRAITEMENT DES MANIFESTATIONS STOMATOLOGIQUES

Il est à la fois médical et chirurgical et il ne diffère guère du traitement classique de l'ostéomyélite des maxillaires. Il comprend classiquement : (i) un support médical, en particulier lorsqu'il existe un déficit immunitaire associé ; (ii) une antibiothérapie adéquate avec une posologie adaptée ; (iii) un traitement chirurgical, comprenant l'élimination la plus précoce possible du facteur déclenchant, l'immobilisation et/ou la résection des fragments osseux mobiles, le drainage des collections purulentes, la mise en place de drains et la résection de tous les fragments osseux nécrotiques ; (iv) des soins locaux comportant notamment l'isolement du foyer traité du milieu buccal ; (v) de fréquentes réévaluations postopératoires [189,192]. Toutefois, en raison des répercussions, locales ou systémiques, majeures de l'ostéopétrose, il convient de considérer chaque cas de manière individuelle en tenant compte de l'âge du patient, de la forme et du stade de la maladie, de son évolution et donc du degré d'ostéosclérose, de l'existence d'autres pathologies éventuellement associées, de même que du traitement de fond de l'ostéopétrose elle-même.

L'ostéomyélite aiguë des maxillaires est principalement traitée par une antibiothérapie appropriée et par l'élimination du facteur favorisant. Le choix de l'antibiotique se fait selon les critères suivants : (i) il doit être efficace contre les bactéries les plus souvent retrouvées dans l'ostéomyélite. Pour mémoire, ces germes correspondent à ceux retrouvés dans les infections d'origine dentaire, soit dans plus de 90% des cas des Streptocoques aéro-anaérobies, des coques Gram-positifs et des bâtonnets Gram-négatifs anaérobies ; (ii) son spectre doit être le plus étroit possible afin d'épargner au mieux la flore commensale de l'hôte ; (iii) il doit présenter le minimum d'effets secondaires ; (iv) l'antibiotique sélectionné doit être plutôt de type bactéricide que bactériostatique, dans la mesure où les formes graves d'ostéopétrose s'accompagnent fréquemment d'un déficit immunitaire [193]. Pour ces différentes raisons, l'antibiotique de choix reste la pénicilline car elle a une action bactéricide sur les streptocoques et les bactéries anaérobies

généralement impliqués dans ce type d'infection. En cas d'allergie à la pénicilline, la clindamycine représente l'antibiotique de second choix car elle a une action bactéricide sur les streptocoques et les bactéries anaérobies usuelles. Toutefois, le déficit de la microcirculation sanguine de l'os ostéopétrotique impose un traitement prolongé, variant en général de 4 à 16 semaines en fonction de la gravité de l'ostéomyélite et de la réponse au traitement [173,182,186,188,189,192].

Le traitement chirurgical a un intérêt limité dans l'ostéomyélite aiguë. Il comprend le drainage d'une éventuelle collection purulente, l'avulsion des dents non-vitales ou parodontosiques situées à proximité du foyer infectieux et l'ablation des fragments osseux libres. Lorsque l'ostéomyélite résulte d'une fracture mandibulaire, il convient de stabiliser les fragments osseux par blocage intermaxillaire ou par ostéosynthèse. Les mécanismes de réparation osseuse ne semblant pas ou peu touchés dans l'ostéopétrose, un traitement conservateur respectant au mieux l'intégrité du périoste permet généralement une régénération satisfaisante de l'os nécrosé [173,189,192].

Les soins locaux comprennent le lavage régulier des zones préalablement traitées à l'aide d'un produit antiseptique, complétés par un curetage des zones où l'os est exposé. Ces gestes simples permettent l'élimination de grandes quantités de germes et de débris alimentaires et de l'os en voie de séquestration [173,189,192]. Le foyer d'ostéomyélite, préalablement assaini, doit être isolé le mieux possible du milieu buccal afin d'éviter une recontamination rapide de l'os exposé. Cet isolement peut être obtenu de manière satisfaisante avec une colle à base de fibrine. L'efficacité de ce traitement adjuvant a été démontrée dans le traitement préventif et curatif des ostéoradionécroses [194].

Le traitement de l'ostéomyélite chronique des maxillaires nécessite non seulement une antibiothérapie massive, mais également un traitement chirurgical souvent agressif. Dans les formes sévères, en raison de l'hypovascularisation osseuse, le patient est généralement hospitalisé pour recevoir une antibiothérapie intraveineuse afin de mieux contrôler l'infection. Ici encore, l'antibiotique de choix reste la pénicilline et le second choix la clindamycine. L'antibiothérapie initiale

est ensuite adaptée en fonction du résultat microbiologique et de l'antibiogramme [189,192].

Le traitement chirurgical de l'OO chronique des maxillaires est souvent agressif car il existe de vastes plages d'os ischémique ou nécrotique. Il convient de réséquer l'os dont la vascularisation est compromise et de ne conserver que l'os où les antibiotiques et le système immunitaire seront actifs [189,192]. Pour réaliser cette résection, un abord chirurgical extraoral est généralement nécessaire. Les séquestres nettement individualisables sont éliminés avec le tissu de granulation qui les entoure. Pour les mêmes raisons, l'épaisseur de l'involucre doit être réduite et sa surface régularisée [189,192]. Lorsque la séquestration est lente, diffuse ou tarde à apparaître, on réalise une décortication : elle présente l'avantage de mettre en contact une zone d'os mal vascularisé avec des tissus mous bien vascularisés [189,192]. Quelle que soit la technique choisie, l'os dévitalisé est éliminé avec une pince gouge ou une fraise de gros diamètre, jusqu'à l'obtention d'un saignement sur l'ensemble de la surface osseuse. Ce saignement constitue en effet le meilleur signe clinique de la vitalité de l'os. Dans les cas sévères d'ostéopétrose, l'extrême dureté de l'os rend sa décortication particulièrement difficile [87]. Le site opératoire est ensuite abondamment rincé avec du sérum physiologique, contenant ou non un antibiotique afin d'éliminer tous les débris osseux et l'on s'assure qu'il ne reste pas de fragments osseux mobiles. A ce stade, les drains et le matériel d'irrigation sont mis en place et la plaie refermée [189]. Dans les cas sévères, l'antibiothérapie intraveineuse est poursuivie pendant une à deux semaines, l'antibiothérapie orale, au minimum un mois pour une OO de sévérité moyenne ayant bien répondu au traitement chirurgical. Dans les cas complexes où l'OO est difficile à contrôler, l'antibiothérapie peut être poursuivie plusieurs mois [189,192].

Certains auteurs ont proposé l'utilisation de l'oxygénothérapie hyperbare comme traitement adjuvant pour l'OO chronique des maxillaires mais cette indication reste controversée [192,198].

L'examen clinique, la formule sanguine et l'examen radiologique permettent d'apprécier l'évo-

lution postopératoire. Lorsqu'elle est favorable, on constate généralement une régression rapide de la tuméfaction et de l'écoulement, bien avant les premiers signes radiologiques d'amélioration (reminéralisation ou régénération de l'os) [192].

*Note des auteurs :* Depuis la soumission des 3 articles sur l'ostéopétrose, quatre articles et un livre traitant ce sujet ont été publiés.

**1.** Barry CP, Ryan CD, Stassen LFA. Osteomyelitis of the maxilla secondary to osteopetrosis: a report of 2 cases in sisters. *J Oral Maxillofac Surg* 2007 ; 65 : 144-7.

**2.** Er N, Kasaboglu O, Atabek A, Öktemer K, Akkocaoglu M. Topical phenytoin treatment in bimaxillary osteomyelitis secondary to infantile osteopetrosis: report of a case. *J Oral Maxillofac Surg* 2006 ; 64 : 1160-4.

**3.** Portela Alburquerque M, Santana Melo E, Jorge WA, Gusmão Paraison Cavalcanti M. Osteomyelitis of the mandible associated with autosomal dominant osteopetrosis: a case report. *Oral Surg Oral Med Oral Pathol Oral Radiol Endod* 2006 ; 102 : 94-8.

**4.** Satomura K, Kon M, Tokuyama R, Tomonari M, Takechi M, Yuasa T, Tatehara S, Nagayama M. Osteopetrosis complicated by osteomyelitis of the mandible: a case report including characterization of the osteopetrotic bone. *Int J Oral Maxillofac Surg* 2007 ; 36 : 86-93.

**5.** Marx RE. Oral and intravenous bisphosphonate-induced osteonecrosis of the jaws. History, etiology, prevention and treatment. Quintessence publishing Co, Chicago, 2006.

Dans le chapitre 4 de ce livre (*Osteopetrosis: a genetic analogue to bisphosphonates-induced osteonecrosis of the jaw*), l'auteur montre la similitude existant entre ces deux affections dues à un défaut d'activité des ostéoclastes. La publication dans MBCB de trois articles sur l'ostéopétrose, avait pour objectif de faire le point sur cette affection, et d'en tirer quelques éléments pour la compréhension et la prise en charge des ostéonécroses dues aux bisphosphonates.

## RÉFÉRENCES

- 138** - Long RJ, Ziccardi V. Osteopetrosis of the maxilla. *Oral Surg Oral Med Oral Pathol Oral Radiol Endod* 2001 ; 91 : 139-40.
- 139** - Barry CP, Ryan CD. Osteopetrosis of the maxilla secondary to osteopetrosis: report of a case. *Oral Surg Oral Med Oral Pathol Oral Radiol Endod* 2003 ; 95 : 12-5.
- 140** - Plotz M, Charles HJ. Oral involvement in osteopetrosis. *J Oral Surg* 1954 ; 12 : 16.
- 141** - Gomez LSA, Taylor R, Cohen M, Shklar G. The jaws in osteopetrosis (Albers-Schönberg disease): report of case. *J Oral Surg* 1966 ; 24 : 67-74.
- 142** - Bjorvatn K, Gilhuus-Moe O, Aarskog D. Oral aspects of osteopetrosis. *Scand J Dent Res* 1979 ; 87 : 245-52.
- 143** - Dick HM, Simpson WJ. Dental changes in osteopetrosis. *Oral Surg* 1972 ; 34 : 408-16.
- 144** - Droz-Desprez C, Azou C, Bordigoni P, Bonnaure-Mallet M. Infantile osteopetrosis: a case report on dental findings. *J Oral Pathol Med* 1992 ; 21 : 422-5.
- 145** - Younai F, Eisenbud L, Sciubba JJ. Osteopetrosis: a case report including gross and microscopic findings in the mandible at autopsy. *Oral Surg Oral Med Oral Pathol* 1988 ; 65 : 214-21.
- 146** - Marks SC Jr. Tooth eruption depends on bone resorption: experimental evidence from osteopetrotic (la) rats. *Metab Bone Dis Rel Res* 1981 ; 3 : 107-15.
- 147** - Cahill DR, Marks SC Jr. Tooth eruption: evidence for the central role of the dental follicle. *J Oral Pathol* 1980 ; 9 : 188-200.
- 148** - Popoff SN, Marks SC Jr. Relationship of abnormalities in dental and skeletal development in the osteopetrotic (os) rabbit. *J Oral Pathol Med* 1990 ; 19 : 5-12.
- 149** - Bergman G, Engfeldt B. Studies on mineralized dental tissues III: dental changes in a case of osteopetrosis. *Acta Odontol Scand* 1955 ; 12 : 133-44.
- 150** - Bergman G, Borggren MB, Engfeldt B. Studies on mineralized dental tissues VII: Dental changes occurring in osteopetrosis. Continued studies. *Acta Odontol Scand* 1956 ; 14 : 81-101.
- 151** - Crockett DM, Stanley RB, Lubka R. Osteomyelitis of the maxilla in a patient with osteopetrosis (Albers-Schönberg disease). *Otolaryngol Head Neck Surg* 1986 ; 95 : 117-121.
- 152** - Phillipart C, Arys A, Dournov N. Effects of bone marrow transplantation on impacted dental germs in osteopetrotic op/op rats. *J Oral Pathol Med* 1989 ; 18 : 163-6.
- 153** - Osborn R, Boland T, De Luchi S, Ross-Beirne O. Osteomyelitis of the mandible in a patient with malignant osteopetrosis. *J Oral Med* 1985 ; 40 : 76-80.
- 154** - Adekeye EA, Cornah J. Osteomyelitis of the jaws: a review of 141 cases. *Br J Oral Maxillofac Surg* 1985 ; 23 : 24-35.
- 155** - Steiner M, Gould AR, Means WR. Osteomyelitis of the mandible associated with osteopetrosis. *J Oral Maxillofac Surg* 1983 ; 41 : 395-405.
- 156** - Lew DP, Waldvogel FA. Osteomyelitis. *Lancet* 2004 ; 364 : 369-79.
- 157** - O'Brien T, McManus F, MacAulay PH, Ennis JT. Acute haematogenous osteomyelitis. *J Bone Joint Surg* 1982 ; 64B : 450-3.
- 158** - Raft, MJ, Melo JC. Anaerobic osteomyelitis. *Medicine* 1978 ; 57 : 83-103.
- 159** - Neville BW, Damm DD, Allen C, Bouquot JE. Osteomyelitis (pp 114-6). In : *Oral & maxillofacial pathology*. BW Neville, DD Damm, C Allen, JE Bouquot eds. WB Saunders, Philadelphia, 1995.
- 160** - Bradley JC. A radiological investigation into the age changes of inferior dental artery. *Br J Oral Surg* 1975 ; 13 : 82.
- 161** - Mowlem R. Osteomyelitis of the jaw. *Proc Roy Soc Med* 1945 ; 38 : 452-5.
- 162** - Neville BW, Damm DD, Allen C, Bouquot JE. Osteopetrosis (pp. 444-5). In : *Oral & maxillofacial pathology*. BW Neville, DD Damm, C Allen, JE Bouquot eds. WB Saunders, Philadelphia, 1995.
- 163** - Nitzan DW, Marmary Y. Osteomyelitis of the mandible in a patient with osteopetrosis. *J Oral Maxillofac Surg* 1982 ; 40 : 377-80.
- 164** - Bok P, Van der Waal I. Osteomyelitis secondary to osteopetrosis: report of case. *Oral Surg* 1974 ; 32 : 769-72.
- 165** - Dyson DP. Osteomyelitis of the jaws in Albers-Schönberg disease. *Br J Oral Surg* 1970 ; 7 : 178-87.
- 166** - Range A, Ruud A. Osteomyelitis of the jaws. *Int J Oral Surg* 1978 ; 7 : 523.
- 167** - Kumar V, Cotran RS, Robbins SL. Pyogenic Osteomyelitis (p 685). In : *Basic pathology*. V Kumar, RS Cotran, SL Robbins eds. WB Saunders, Philadelphia, 1992.
- 168** - Regezi JA, Sciubba J. Osteomyelitis (pp 426-35). In : *Oral pathology: clinical-pathological correlations*. 2nd ed. WB Saunders, Philadelphia, 1993.
- 169** - Barlett JG, O'Keefe P. The bacteriology of perimandibular space infections. *J. Oral Surg* 1979 ; 37 : 407-9.
- 170** - Eisenbud L, Miller J, Roberts I. Garré's proliferative periostitis occurring simultaneously in four quadrants of the jaws. *Oral Surg* 1984 ; 58 : 456-60.
- 171** - Aderhold L, Knothe H, Frenker G. The bacteriology of dentogenous pyogenic infections. *Oral Surg* 1981 ; 65 : 583-7.
- 172** - Peterson LJ. Complex odontogenic infections (pp. 418-32). In : *Contemporary oral and maxillofacial surgery*, 3rd ed. LJ Peterson, E Ellis, JR Hupp, M Tucker. Mosby, St Louis, 1998.

- 173** - Ferron A. La flore de Veillon (pp. 324-326). In : Bactériologie médicale (14e éd.). Editions C et R, La Madeleine, 1991.
- 174** - Khochalti K, Abassi-Bakir D, Korbi S, Ezzedine H, Bakir A. Ostéomyélite des maxillaires et ostéopétrose. Rev Stomatol Chir Maxillofac 1991 ; 92 : 273-6.
- 175** - Pedersen GW. Management of orofacial infection (pp.191-219). In : Oral surgery. GW Pedersen ed. WB Saunders, Philadelphia, 1988.
- 176** - Peterson LJ. Principles of management and prevention of odontogenic infections (pp. 392-417). In : Contemporary oral and maxillofacial surgery. 3rd ed. LJ Peterson, E Ellis, JR Hupp, M Tucker eds. Mosby, St Louis, 1998.
- 177** - Bernard JP, Lombardi T, Samson J. Use of a fibrin sealant for dental extractions in irradiated jaws (pp. 172-5). In : Fibrin sealant in operative medicine, plastic surgery, maxillofacial and dental surgery. G Schlag, H Redl eds. Springer-Verlag, Berlin, 1994.
- 178** - Mainous EG, Hart GB, Soffa DJ, Graham GA. Hyperbaric oxygen treatment of mandibular osteomyelitis in osteopetrosis. J Oral Surg 1975 ; 33 : 288-91.
- 179** - Guernsey L, Clark J. Hyperbaric oxygen therapy with subtotal extirpation surgery in the management of osteonecrosis of the mandible. Int J Oral Surg 1981 ; 10 (suppl.1) : 168-77.
- 180** - Kerley T, Mader J, Hulet W. The effect of adjunctive hyperbaric oxygen on bone regeneration in mandibular osteomyelitis: report of case. J Oral Surg 1981 ; 39 : 619-23.
- 181** - Lamy M, Hockers T, Legrand R. Les traitements par l'oxygénothérapie hyperbare. Actual Odonto-stomatol 1995 ; 190 : 230-2.
- 182** - Wang J, Li F, Calhoun JH, Mader JT. The role and effectiveness of adjunctive hyperbaric oxygen therapy in the management of musculoskeletal disorders. J Postgrad Med 2002 ; 48 : 226-31.